

# 当科における単孔式腹腔鏡手術 導入の試みと手術成績

聖隷浜松病院泌尿器科



## 内容の要約

近年、腹腔鏡手術よりもさらに侵襲の少ない手術として単孔式腹腔鏡手術が報告されるようになった。単孔式腹腔鏡手術とは単一の小切開に器具を挿入し行う腹腔鏡手術で、1.5～2.5cm程度の切開で行われるため、術後はほとんど傷が目立たない術式である。当科では2010年11月に日本 Endourology・ESWL 学会主催の「第1回泌尿器単孔式腹腔鏡手術トレーニング」に参加して大型動物でのトレーニングを受講後、2011年3月から本術式を導入し、2012年10月までに副腎腫瘍に対する副腎摘除術8例、腎腫瘍に対する腎部分切除術9例、後腹膜腫瘍摘出術1例、異形成腎に対する腎摘除術1例、腎嚢胞切除術1例の計20例に対して施行した。いずれも術中術後の合併症はなく、手術時間は通常の腹腔鏡手術と比較し1.2～1.5倍程度かかったが、出血量は少なく、術後の鎮痛剤使用も同程度かやや少なかった。術後の創は全例整容性に優れており、特に臍部の創は「Scarless」と言えるほどで医師、患者ともに満足のいくものであった。

## 研究内容

### 【はじめに】

腹腔鏡手術は初めて行われてから 30 年近くが経過し、多くの疾患に対する低侵襲療法として標準的治療となっている。近年、さらに侵襲の少ない手術として単孔式腹腔鏡手術が報告されるようになった。単孔式腹腔鏡手術とは単一の小切開に器具を挿入し行う腹腔鏡手術で、1.5～2.5cm 程度の切開で行われるため、術後はほとんど傷が目立たず、特に臍部で行われる場合は「Scarless surgery」に最も近い術式である<sup>1)</sup>。泌尿器科領域においては「Laparoscopic single-site surgery(LESS)」と名付けられ<sup>2)</sup>、副腎、腎、膀胱、前立腺などのほとんどの臓器で行われているが<sup>3-10)</sup>、本邦では 2008 年に精索静脈瘤根治術が行われたのが最初である<sup>11)</sup>。その後、副腎摘除術、腎摘除術、腎盂形成術、前立腺全摘除術などが報告されている。

### 【目的】

当科では 2010 年 11 月に日本 Endourology・ESWL 学会主催の「第 1 回泌尿器単孔式腹腔鏡手術トレーニング」に参加して大型動物でのトレーニングを受講後、2011 年 3 月から本術式を導入したので、その術式と手術成績について報告する。

### 【対象】

2012 年 10 月までに副腎腫瘍に対する副腎摘除術 8 例(表 1)、腎腫瘍に対する腎部分切除術 9 例(表 2)、後腹膜腫瘍摘出術 1 例、異形成腎に対する腎摘除術 1 例、腎嚢胞切除術 1 例の計 20 例に対して施行した。

### 【使用器具】

アクセスポートとして特殊な器具が必要であり、マルチチャンネルポートとして SILS™ポート (Covidien)、Gel Point® (Applied Medical)、E・Z アクセス (ハッコー) (図 1)を使用した。腹腔鏡としては鉗子との干渉を最小限にするため 5mm のフレキシブル腹腔鏡(Olympus)は必須であった。その他の特殊な手術器具としては屈曲型鉗子である Auto Suture ENDO GRASP (ROTICULATOR)、SILS™ DISSECT (Covidien) (図 2)を適宜使用した。さらに肝の圧排が必要な場合は MINILOOP RETRACTOR II (2.2mm) (Covidien)、牽引等が必要な場合は MiniLap Alligator Grasper(2.3mm) (Stryker)、EndoGrab™ (Virtual Ports)を適宜使用した。これら以外は通常の腹腔鏡用器具を用いた。

また、腎部分切除術においてはマイクロターゼネスコエンドアングルプローブ(腹腔鏡用モノポラ型電極) 10mm 長を使用した。

### 【器具の使用法】

大きく分けてパラレル法、クロス法、コンバインド法と分類されている (図 3)。多くはパラレル法または片手に屈曲型鉗子を持ったコンバインド法で行ったが、術中に鉗子や腹腔鏡の位置は常に変化しており、その場の状況にあった方法で適宜行った(図 4)。

## 【術式】

### 1. 副腎腫瘍に対する副腎摘除術

患側を上にした約 60° の半側臥位とし、経腹膜的アプローチの場合は、鎖骨中線上で臍よりやや頭側に 2.5cm の横切開をおきポートを挿入した。経膈的アプローチではスコープや鉗子の手元を下方に押し下げることが多いため、その部分がベッドにあたらないように患者を固定し、臍直上に 2.5cm の縦切開をおいてポートを挿入した。5mm フレキシブル腹腔鏡、屈曲型鉗子、通常の 5mm 腹腔鏡用手術器具を使用した。組織を把持したり、臓器を圧排する必要がある場面では屈曲型鉗子を使用したコンバインド法により左右の手をクロスさせて行う工夫が必要であった(図 5)。また、右側では肝圧排が必要であり、右鎖骨中線のやや外側の肋骨弓下から 2.2mm(14G) MINILOOP RETRACTOR II (200mm 長)を刺入し、肝右葉の中間付近の肝結腸間膜切開縁にループをかけて把持してひきあげ、肝右葉が覆いかぶさってくるのを防止した。左側では下行結腸を内側に受動するために EndoGrab™で左結腸曲を肝円索に牽引固定して視野を確保した。副腎中心静脈はヘモロッククリップまたはシーリングデバイスを用いて処理した。

### 2. 腎腫瘍に対する腎部分切除術

腫瘍の存在部位によってポートの位置を決定した。経後腹膜アプローチでは患側を上にした完全側臥位(軽いジャックナイフ)とし、中腋窩線上 12 肋骨下縁と腸骨稜のほぼ中間に 2.5~3.0cm の横切開をおきポートを挿入した。経腹膜的アプローチでは患側を上にした約 60° の半側臥位とし、傍腹直筋線上で臍の高さまたは臍よりやや頭側に 2.5~3.0cm の横または縦切開をおきポートを挿入した。5mm フレキシブル腹腔鏡、屈曲型鉗子、通常の 5mm 腹腔鏡用手術器具以外に、マイクロターゼネスコエンドアングルプローブ(腹腔鏡用モノポーラ型電極)10mm 長を使用した。経後腹膜的アプローチの場合は腹壁から刺入した糸で外側円錐筋膜切開部を吊り上げ視野を確保した。

Gerota 筋膜に包まれた状態で腎を剥離した後、腹腔鏡用エコー(10mm)で腫瘍の位置を確認し、腫瘍表面の脂肪織は残すように周囲の正常部表面を露出させた。エコーで再度腫瘍の大きさ、深さ、血流分布などを確認後、腫瘍から 5mm 離れた正常部にマーキングを行い、これに沿ってネスコエンドアングルプローブ(腹腔鏡用モノポーラ型電極)10mm 長を用いて表層のみにマイクロ波組織凝固を行った。エコーで腫瘍周囲の血流が減少したことと、底部に残存する血流の程度を確認後、モノポーラシザーズで手前から底部に向かい切除を開始した。ツッペルガーゼに 2-0 バイクリルで針糸をかけ結紮し、糸は切らずに長く残したものを切開部にはめ込んで切除面がよく観察できるようにしながら、マイクロ波で凝固されていない底部周辺では血管と思われる索状物はバイポーラで凝固した後に切断し、断端がはっきりしない出血を認めた場合はアルゴンビームでの凝固も行った。腫瘍を遊離摘出後、インジゴカルミンを静注して腎杯の開口を確認し縫合閉鎖した。切除面の血管断端を再度バイポーラで凝固し、さらにアルゴンビームで全体的に凝固して止血を確認後、腎実質は縫合せずに、切除面にベリプラスト P を 1.5ml 散布してから俵状にしたサージセル綿を充填し、さらに残りのベリプラスト P 1.5ml を散布した。周囲脂肪被膜を縫合後、ドレーンを留置して閉創した。

### 3. 後腹膜腫瘍摘出術

患側を上にした約 60° の半側臥位とし、鎖骨中線上で臍よりやや頭側に 2.5cm の横切開をおき経腹膜のアプローチでポートを挿入した。副腎摘除術とほぼ同様の手技で摘出した。

### 4. 異形成腎に対する腎摘除術

6 歳、女兒であり、「Scarless」という整容性の観点からは経腹膜のアプローチも考慮されたが、腹腔内操作を避けるため経後腹膜アプローチを選択した。患側を上にした完全側臥位（軽いジャックナイフ）とし、中腋窩線上 12 肋骨下縁と腸骨稜のほぼ中間に 2.5cm の横切開をおきポートを挿入した。5mm フレキシブル腹腔鏡、屈曲型鉗子、通常の 5mm 腹腔鏡用手術器具など成人用の器具を使用した。腎動脈、腎静脈は細く、ヘモロッククリップが滑脱したため、シーリングデバイスでの凝固を追加した。

### 5. 腎嚢胞切除術

患側を上にした約 60° の半側臥位とし、経腹膜のアプローチで臍直上に 2.0cm の縦切開をおいてポートを挿入した。5mm フレキシブル腹腔鏡、屈曲型鉗子、通常の 5mm 腹腔鏡用手術器具を使用した。嚢胞が巨大であり、腹壁にほぼ接していたため、操作腔を確保するために腹腔鏡ガイド下に体表から 21G 針で穿刺して内容液を 500ml 程度吸引してから剥離を開始した。全周性に剥離後、腎実質との境界部分で嚢胞壁を切開し、残りの内容液(約 200ml)を吸引しながら嚢胞を切除した。腎実質側はアルゴンビームで全体的に凝固した。

## 【結 果】

#### 1. 副腎腫瘍に対する副腎摘除術(表 3)

患側右 3 例、左 5 例、男性 1 例、女性 7 例、年齢 56(33~67)歳、身長 154.0(145.4~166.0)cm、BMI 22.4(18.8~29.4)。最大腫瘍径 25(16~40)mm。経腹膜のアプローチ 3 例、経腹膜のアプローチ 5 例、手術時間 250(220~350)分、気腹時間 213(176~264)分、出血量 13(5~195)ml であり、輸血・開腹移行例は認めなかった。3 例で 5mm のポートを追加した。術後の鎮痛剤使用 1(0~8)回であったが、経腹膜のアプローチでは 0~1 回と少ない傾向だった。組織型は原発性アルドステロン症 3 例、クッシング症候群 2 例、褐色細胞腫 3 例であった。

#### 2. 腎腫瘍に対する腎部分切除術(表 4)

患側右 8 例、左 1 例、男性 5 例、女性 4 例、年齢 57(38~71)歳、身長 164.0(151.5~174.0)cm、BMI 21.8(17.8~30.5)。最大腫瘍径 26(15~56)mm、突出率 46.7(0~89.7)%。経後腹膜のアプローチ 6 例、経腹膜のアプローチ 3 例、手術時間 380(275~455)分、気腹時間 355(255~423)分、出血量 15(5~400)ml であり、輸血・開腹移行例は認めなかった。1 例で 5mm のポートを追加した。術後の鎮痛剤使用 1(0~6)回であった。組織型は淡明細胞癌 5 例、乳頭状癌 1 例、肉腫様癌 1 例、血管筋脂肪腫 2 例であり、切除断端は血管筋脂肪腫の 1 例で陽性であった。後出血は認めず、尿瘻の遷延を 1 例に認めたが、保存的に軽快した。術後観察期間は 267(17~468)日で、断端陽性例も含め再発は認めていない。術後 3 ヶ月で血清クレアチニン値、eGFR の低下は認めていない。

### 3. 後腹膜腫瘍摘出術

27歳、女性。術前診断は32mm大の左副腎腫瘍(褐色細胞腫疑い)として経腹膜のアプローチで手術を行った。手術時間205分、気腹時間177分、出血量5mlであった。術後の鎮痛剤使用は1回。組織型は神経鞘腫であった。

### 4. 異形成腎に対する腎摘除術

尿失禁を主訴とした右尿管異所開口・異形成腎の小児例であった。身長111.3cm、BMI13.6。手術時間141分、気腹時間117分、出血量3mlであり、症状は術直後より消失した。術後の鎮痛剤使用は2回であった。

### 5. 腎嚢胞切除術

64歳、女性。下腹部痛を伴う左腎下極から突出する巨大単純嚢胞症例であった。身長152.8cm、BMI23.1。手術時間141分、気腹時間109分、出血量5mlであり、症状は術後改善したが、創痛に対しての鎮痛剤使用は9回であった。

## 【考 察】

当科では低侵襲手術として2002年5月に腹腔鏡手術を導入し、2004年度から施行された日本泌尿器内視鏡学会の泌尿器科腹腔鏡技術認定制度にスタッフ4人全員が順次合格し、現在年間40~50例の腹腔鏡手術を行っている。手術手技が安定してきたところで、摘除臓器や切除標本が小さい場合、それに見合った創のサイズにできないものか疑問が生じてきた。さらに侵襲の少ない手術として2007年頃から単孔式腹腔鏡手術が報告されるようになり、副腎、腎、膀胱、前立腺などのほとんどの臓器で行われており<sup>3,10)</sup>、本邦でも副腎摘除術、腎摘除術、腎盂形成術、前立腺全摘除術などが報告されているが、実際に施行している施設はまだ限られているのが現状である。そこで当科においても2010年11月に日本Endourology・ESWL学会主催の「第1回泌尿器単孔式腹腔鏡手術トレーニング」に参加して大型動物でのトレーニングを受講後、2011年3月から本術式を導入した。

単孔式手術では、鉗子間の角度が狭く、腹腔鏡とも干渉するため、手技の難度が高くなると言われている。当科でも当初は5mmフレキシブル腹腔鏡、通常の5mm腹腔鏡用手術器具のみで手術を行い、何とか完遂できたものの、剥離などは片手操作とせざるを得なかった。その後症例を重ねるにつれて、組織を把持したり、臓器を圧排する必要がある場面では屈曲型鉗子を使用したコンバインド法により左右の手をクロスさせて行う工夫をすることで、術者のストレスを軽減することが可能となった。血管処理などの重要な場面では、鉗子の挿入角度が規定されてしまうため、ヘモロッククリップ1つかけるのにも難渋することがあるが、シーリングデバイスが良い代用となった。縫合操作においては持針器の角度、運針の向きを的確にすること以外に、鉗子と腹腔鏡のすべてが1点に集中すること自体が干渉しあい、操作が難しくなる要因と思われた。単孔式手術では体表から刺入する器具が3mm以下であれば追加ポートとみなさないことになっており、当科では右側で肝の圧排が必要な場合は2.2mmのMINILOOP RETRACTOR II、組織の牽引等が必要な場合は2.3mmのMiniLap Alligator Grasperを補

助的に刺入し、左側では下行結腸を内側に受動するために EndoGrab™で左結腸曲を肝円索に牽引固定して視野を確保することが有用であった。

現在までに施行した副腎摘除術、腎部分切除術、後腹膜腫瘍摘出術、異形成腎に対する腎摘除術、腎嚢胞切除術はいずれも摘除臓器や切除標本が小さく、単孔式手術の良い適応になると考えられる。いずれも術中術後の合併症はなく、手術時間は通常の腹腔鏡手術と比較し 1.2～1.5 倍程度かかったが、出血量は少なく、術後の鎮痛剤使用も同程度かやや少なかった。術後の創は全例整容性に優れており、特に臍部の創は「Scarless」と言えるほどで医師、患者ともに満足 of いくものであった(図 6)。さらに腎癌に対する腎部分切除術においては、癌の完全摘除と残存腎機能の温存も達成しなければ低侵襲とは言えず、難易度が高いと言われているが、当科では腎動脈を阻血せず、さらに腎実質の縫合を行わない独自の方法で現在までのところいずれも達成できている。今回の検討では、副腎摘除術の 3 例、腎部分切除術の 1 例で 5mm のポートの追加を必要としたが、主に剥離操作が困難であったためであり、今後屈曲型鉗子の使用にさらに習熟し、クロス法も習得することで対応できるものと思われた。

#### 【おわりに】

単孔式腹腔鏡手術は、症例を選択すれば低侵襲手術として第 1 選択の治療法となり得ると思われるが、安全確実に施行するためには特殊な手術器具の使用法を習熟習得する必要がある。特に臍部で行われる場合は「Scarless surgery」に最も近い術式であり、今後発展していく可能性のある術式と考えられた。

#### 【文献】

- 1) 河内 明宏, 三木 恒治. 泌尿器科領域における単孔式腹腔鏡手術. 京府医大誌 2011; 120: 75-80.
- 2) Box G, Averch T, Cadeddu J, et al. Urologic NOTES Working Group. Nomenclature of natural orifice transluminal endoscopic surgery (NOTES™) and laparoendoscopic single-site surgery (LESS) procedures in urology. J Endourol 2008; 22: 2575-2581.
- 3) Ramen JD, Bensalah K, Bagrodia A, et al. Laboratory and clinical development of single keyhole umbilical nephrectomy. Urology 2007; 70: 1039-1042.
- 4) Aron M, Canes D, Desai MM, et al. Transumbilical single-port laparoscopic partial nephrectomy. BJU Int 2008; 103: 516-521.
- 5) Gill IS, Canes D, Aron M, et al. Single port transumbilical (E-NOTES) donor nephrectomy. J Urol 2008; 180: 637-641.
- 6) Stolzenburg JU, Kallidonis P, Hellawell G, et al. Technique of laparoscopic-endoscopic single-site surgery radical nephrectomy. Eur Urol 2009; 56: 644-650.
- 7) Desai MM, Rao PP, Aron M, et al. Scarless single port transumbilical nephrectomy and pyeloplasty: first clinical report. BJU Int 2008; 101: 83-88.
- 8) Kaouk JH, Goel RK, Haber GP, et al. Single-port laparoscopic radical prostatectomy. Urology 2008; 72: 1190-1193.
- 9) Desai MM, Aron M, Canes D, et al. Single-port transvesical simple prostatectomy: initial



clinical report. *Urology* 2008; 72: 960-965.

10) Noguera RJ, Astigueta JC, Carmona O, et al. Laparoscopic augmentation enterocystoplasty through a single trocar. *Urology* 2009; 73: 1371-1374.

11) Kawauchi A, Kamoi K, Soh J, et al. Laparoendoscopic single-site urological surgery: Initial experience in Japan. *Int J Urol* 2010; 17: 289-292.

表 1 症 例 (副腎腫瘍)


Case	Age	Gender	Side	Dx.	Tumor size (mm)
1.	43	M	Lt	PA	(—)
2.	33	F	Rt	PA	16
3.	64	F	Lt	Cushing	24
4.	67	F	Lt	Cushing	25
5.	59	F	Lt	Pheo	40
6.	48	F	Lt	Pheo	40
7.	60	F	Rt	Pheo	30
8.	53	F	Rt	PA	18

PA: 原発性アルドステロン症、Cushing: クッシング症候群、Pheo: 褐色細胞腫

表 2 症 例 (腎腫瘍)

Case	Age	Gender	Side	Dx.	Tumor size (mm)
1.	48	F	Rt	AML	17
2.	70	F	Rt	RCC	15
3.	55	M	Rt	RCC	30
4.	59	F	Rt	AML	30
5.	57	M	Lt	RCC	27
6.	58	M	Rt	RCC	20
7.	41	M	Rt	RCC	26
8.	71	F	Rt	RCC	15
9.	38	M	Rt	Sarcomatoid	56

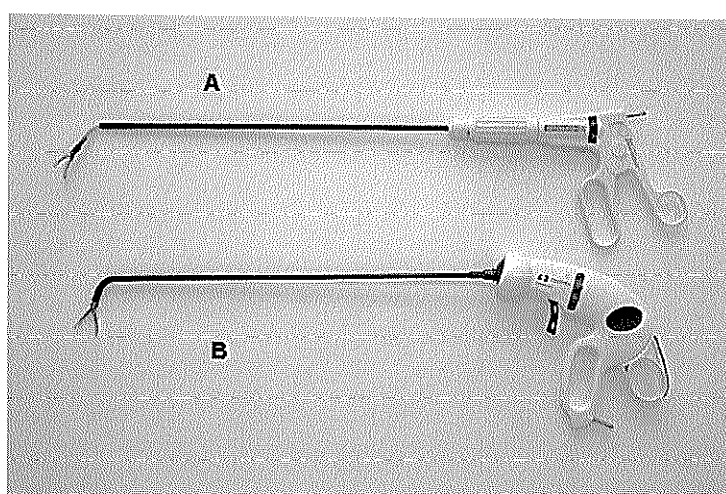
AML: 血管筋脂肪腫、RCC: 腎細胞癌、Sarcomatoid: 肉腫樣癌



**図 1** アクセスポート


**A: SILS™ポート (Covidien)**

**B: Gel Point® (Applied Medical)**




**图 2 屈曲钳子**


**A: Auto Suture ENDO GRASP (ROVICULATOR) (Covidien)**  
**B: SILS™ DISSECT (Covidien)**



A: パラレル法



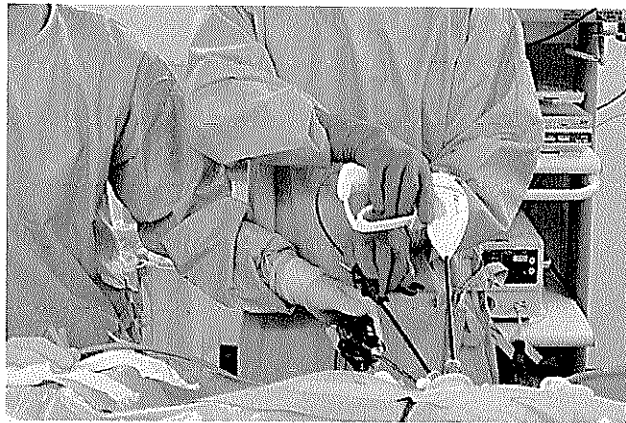
B: コンバインド法



C: クロス法

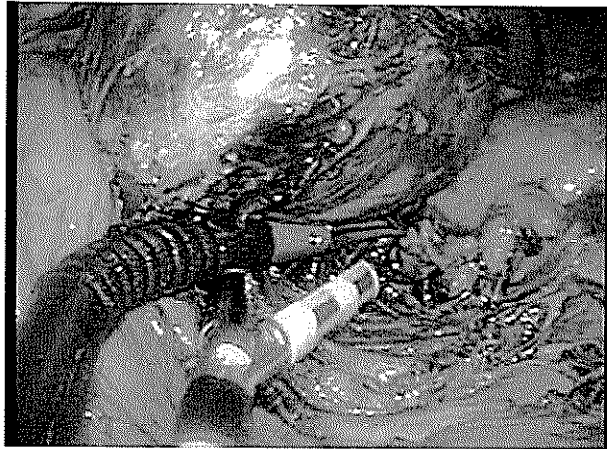
図 3 単孔式腹腔鏡手術における器具の使用法

文献1)より引用



**図 4 手術風景**

鉗子の間隔が狭く、左右の手をクロスさせて行っている



## 図 5 副腎摘除術

屈曲型鉗子を使用したコンバインド法により剥離している



表 3 結 果 (副腎腫瘍)


Case	Side	Dx.	Port	Addition	Opn time(lap.) (min.)	Blood loss (g)	Analgesics
1.	Lt	PA	Abdo	Snake Retractor	228 (185)	5	1
2.	Rt	PA	Abdo	MINILOOP Retractor II (2.2mm)	234 (199)	3	5
3.	Lt	Cushing	Navel		251 (218)	20	0
4.	Lt	Cushing	Abdo	5mm Trocar	317 (264)	195	8
5.	Lt	Pheo	Navel	EndoGrab™	265 (224)	6	1
6.	Lt	Pheo	Navel	5mm Trocar	350 (239)	120	0
7.	Rt	Pheo	Navel	5mm Trocar MINILOOP Retractor II (2.2mm)	220 (176)	100	1
8.	Rt	PA	Navel	MINILOOP Retractor II (2.2mm)	248 (207)	5	0

PA: 原発性アルドステロン症、Cushing: クッシング症候群、Pheo: 褐色細胞腫  
 Abdo: 経腹膜のアプローチ、Navel: 経臍的アプローチ

表 4 結 果 (腎腫瘍)

Case	Side	Di.	Port	Addition	Oper time(lap.) (min.)	Blood loss (g)	Analgesics
1.	Rt	AML	Retro	MiniLap Alligator Grasper(2.3mm)	321 (279)	5	0
2.	Rt	RCC	Retro		275 (255)	5	2
3.	Rt	RCC	Retro		433 (409)	15	1
4.	Rt	AML	Abdo		299 (273)	10	1
5.	Lt	RCC	Abdo		453 (423)	150	0
6.	Rt	RCC	Retro	5mm Trocar	449 (423)	400	6
7.	Rt	RCC	Retro		455 (393)	200	1
8.	Rt	RCC	Retro		380 (355)	5	0
9.	Rt	Sarcomatoid	Abdo	MINILOOP RetractorⅡ (2.2mm)	358 (306)	400	4

AML: 血管筋脂肪腫、RCC: 腎細胞癌、Sarcomatoid: 肉腫様癌  
 Retro: 経後腹膜のアプローチ、Abdo: 経腹膜のアプローチ



**図 6 副腎摘除術の術創**

**A: 術後1週間目**

**B: 術後1ヶ月目**

